

Cirugía periodontal exploratoria

Pablo E. Molano Valencia, Esp.₁, Bibiana I. Yepes Ramírez, Esp.₁, Diana M. Riascos Revelo*, Esp.(c)₁

₁Universidad del Valle, Escuela de Odontología, Cali, Colombia

Recibido: 10 de octubre del 2014. **Aprobado:** 20 de noviembre del 2014.

***Autor de correspondencia:** Diana M. Riascos Revelo. Escuela de Odontología, Universidad del Valle, Cali, Colombia. Calle 4B n.º 36-00 Edificio 132 Of. A. 25360, Cali, Colombia. Correo electrónico: dmargaritariascos1@hotmail.com

Cómo citar este artículo: Molano PE, Yepes BI, Riascos DM. Cirugía periodontal exploratoria. Rev Nac Odontol. 2014;10(19):71-82.

doi: <http://dx.doi.org/10.16925/od.v10i19.852>

Resumen. En la práctica clínica, existen numerosos casos en los que se dificulta establecer un diagnóstico certero y determinar la conducta terapéutica correcta a seguir, a pesar de las ayudas diagnósticas, las imágenes radiográficas y el examen clínico. El principal propósito de la cirugía exploratoria es llegar a un diagnóstico definitivo en vivo y en directo, con la posibilidad de detectar alteraciones en los tejidos y determinar el grado de compromiso no detectable; con el valor agregado de aportar inmediatamente las vías terapéuticas disponibles para solucionar el problema, lo cual la convierte en el único “método” con potencial de transformarse en un procedimiento eficaz.

Palabras clave: cirugía exploratoria, perforación, fractura, fisura, núcleo, lesión, periimplantar, patología.

Exploratory Periodontal Surgery

Abstract. In clinical practice, there are numerous cases in which it is difficult to establish an accurate diagnosis and determine the correct therapeutic conduct to be followed, despite diagnostic aids, radiographic images and clinical examinations. The main purpose of exploratory surgery is to arrive at a live definitive diagnosis, with the possibility of detecting changes in the tissues and determining the degree of undetectable involvement; it has the added value of immediately providing available therapeutic options for resolving the problem, which makes it the only “method” with the potential to become an effective procedure.

Keywords: exploratory surgery, perforation, fracture, fissure, nucleus, lesion, peri-implant, pathology.

Cirurgia periodontal exploratória

Resumo. Na prática clínica, existem numerosos casos nos que se dificulta estabelecer um diagnóstico preciso e determinar a conduta terapêutica correta a seguir, apesar das ajudas diagnósticas, as imagens radiográficas e o exame clínico. O principal propósito da cirurgia exploratória é chegar a um diagnóstico definitivo ao vivo e a cores, com a possibilidade de detectar alterações nos tecidos e de determinar o grau de compromisso não detectável; com o valor agregado de contribuir imediatamente para as vias terapêuticas disponíveis para solucionar o problema, o que a converte no único “método” com potencial de transformar-se em um procedimento eficaz.

Palavras-chave: cirurgia exploratória, perfuração, fratura, fisura, núcleo, lesão, periimplantar, patologia.

Introducción

La cirugía exploratoria consiste en el abordaje quirúrgico de dientes o zonas particulares que presentan características y compromisos patológicos no identificados con exactitud [1, 2]. La evaluación integral de la salud de un paciente, de sus antecedentes médicos y sus características de riesgo es esencial. La anamnesis y la información que aportan otras ayudas diagnósticas no invasivas usadas comúnmente, como las radiografías periapicales, las fotografías clínicas y los modelos de estudio, en la mayoría de casos establecen rápidamente origen, diagnóstico y tratamiento.

Sin embargo, existen limitaciones de tales pruebas, como la falta de precisión y la superposición de estructuras que limita evidenciar con claridad la naturaleza del problema. Actualmente, la Tomografía Axial Computarizada (TAC), como otra prueba menos convencional y más detallada, ofrece mayor exactitud del campo y puede ser incluida como guía para determinado tratamiento o control, aunque su costo tiende a ser todavía elevado [3]. Los hallazgos clínicos, junto

con diagnóstico y pronóstico, deben ser utilizados para desarrollar un plan lógico de tratamiento y así eliminar o aliviar los signos y síntomas de enfermedades periodontales, a fin de detener o ralentizar una mayor progresión de la enfermedad. Muchas veces, los hallazgos en la práctica clínica no son suficientes para establecer el diagnóstico adecuado; en tales situaciones, el abordaje quirúrgico exploratorio juega un papel determinante, no solo como método diagnóstico sino también como un procedimiento terapéutico [4, 5].

Es muy poca la literatura que reporta con exactitud las aplicaciones de este método quirúrgico y, al parecer, puede ser usado en varias disciplinas de la odontología; sin olvidar que antes de proponer este abordaje, ya todos los métodos diagnósticos han sido trabajados. El propósito de la cirugía exploratoria es proporcionar directamente un diagnóstico definitivo, y de igual modo guiar el plan de tratamiento secuencial para un problema específico cuando los sitios involucrados no responden a la terapia no quirúrgica convencional [5]. Se proponen entonces las siguientes indicaciones en la tabla 1.

Tabla 1. Indicaciones propuestas para cirugía exploratoria

Endodónticas	- Perforaciones y líneas de fractura radicular - Resorción radicular externa - Extensión de caries radicular - Lesiones endoperiodontales - Diente fisurado - Lesiones periapicales radiográficas sin origen claro.
Periodontales	- Localización anatómica de proyecciones o espolones adamantinos, perlas del esmalte y surcos de desarrollo - Localización y forma de defectos óseos - Localización de material de obturación radicular en tejidos adyacentes - Localización de perforaciones óseas - Procedimientos periodontales preprotésicos - Exploración de alteraciones en zona receptora de injertos, material de osteosíntesis y de regeneración como microtornillos o mallas de titanio
Implantológicas	- Acceso para visualizar lesión apical periimplantar - Acceso quirúrgico que permita evaluar pérdida ósea vertical y exposición de implantes - En caso de implantes que migran o accidentalmente son introducidos en el interior del seno maxilar
Ortodoncia	- Localización de bandas elásticas desplazadas subgingivalmente - Retiro de minimplantes que han sido cubiertos por encía

Fuente: elaboración propia para cirugía exploratoria

Contraindicaciones

- Compromiso sistémico que contraindique la intervención en paciente irradiado o bajo quimioterapia.
- Situaciones detectables por medios diagnósticos convencionales.
- Exposición a riesgo de estructuras dentales adyacentes.
- Invasión de estructuras anatómicas adyacentes.
- Dientes que no permitan tratamiento o indicados para exodoncia.

Ventajas y desventajas

- Esclarecimiento del diagnóstico, pronóstico y plan de tratamiento de las estructuras involucradas.
- Permite abordar directamente el problema, siempre que las distintas posibilidades de tratamiento se expliquen al paciente y firme el consentimiento informado previamente.
- La intervención quirúrgica temprana provee acceso para la remoción del agente etiológico y reduce el potencial destructivo de lesiones crónicas a largo plazo.
- La principal desventaja es la manipulación del tejido, ya que este tipo de abordaje requiere un campo extenso para visualizar la alteración presente.
- En el caso en que la intervención, el diagnóstico y el tratamiento se realicen en un solo acto, la situación será favorable, pero puede ser desfavorable si es mandatorio hacer exodoncia, retiro de implante (explantación) o aplicar técnicas de regeneración ósea guiada, además de incrementar tiempo y costos.
- Características inherentes a la cicatrización de tejidos luego de la intervención, como recesión gingival o contaminación y pérdida ósea de estructuras adyacentes.

Aplicaciones de la cirugía exploratoria

Perforaciones radiculares y líneas de fractura radicular

Las perforaciones radiculares pueden producirse accidentalmente durante un tratamiento endodóntico o durante la preparación para instalar un retenedor. Su frecuencia oscila entre el 3% y más del 10%. Cuando ocurre, su inmediata localización y reparación resultan esenciales para obtener una evolución satisfactoria del tratamiento, a diferencia de perforaciones antiguas sin previo tratamiento en las que puede establecerse un mal pronóstico [6, 7].

Una cercana proximidad de la perforación al surco gingival permitirá la contaminación del sitio con bacterias de la cavidad oral a través del surco, la proximidad a la unión epitelial es crítica y la migración apical del epitelio hacia el sitio de la perforación creará un defecto periodontal (figura 1). Un estudio realizado por Zmener y Luberti en 2009 [7], sobre la evaluación radiográfica de 80 casos de perforaciones radiculares, comprobó que tanto en las piezas dentarias superiores como inferiores

(tabla 2), las áreas más afectadas fueron las mesiales y distales (tablas 3 y 4).

Actualmente, una perforación no se considera causa de exodoncia, siempre que sea posible su completo sellado ya sea por vía endodóntica o por vía quirúrgica exploratoria [7]. Las fracturas radiculares suponen menos del 3% de todas las lesiones dentales traumáticas y son responsables del 1% de las pérdidas dentarias en la dentición permanente; por lo general, los incisivos centrales superiores son los más vulnerables, seguidos de los incisivos laterales superiores e incisivos inferiores [8]. Existen dos tipos de fractura radicular: a) fractura radicular vertical y b) fractura radicular horizontal.

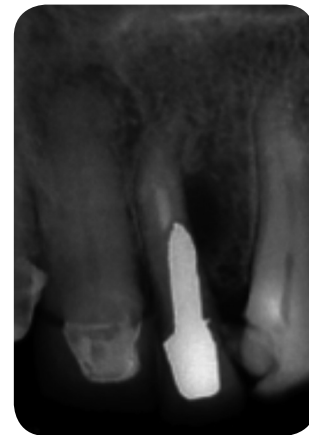

Figura 1. Incisivo lateral superior, perforación distovestibular en preparación protésica
Fuente: [7]

Tabla 2. Cantidad de perforaciones radiculares de acuerdo con el tipo de pieza dentaria

Diente afectado	Maxilar superior	Maxilar inferior
Incisivo central	5	-
Incisivo lateral	15	3
Canino	2	2
1.er premolar	11	6
2.do premolar	8	1
1.er molar	9	13
2.do molar	1	3
3.er molar	--	1
Total	51	29

Fuente: [7]

Tabla 3. Perforaciones radiculares en maxilar superior por zona

Diente afectado	Zona vestibular	Zona mesial	Zona distal	Área de furca
Incisivo central	1	--	4	--
Incisivo lateral	1	3	11	--
Canino	--	1	1	--
1. ^{er} premolar	--	7	4	--
2. ^{do} premolar	--	2	6	--
1. ^{er} molar	--	4	2	3
2. ^{do} molar	--	1	--	--
3. ^{er} molar	--	--	--	--
Total	2	18	28	3

Fuente: [7]

Tabla 4. Perforaciones radiculares en maxilar inferior por zona

Diente afectado	Zona vestibular	Zona mesial	Zona distal	Área de furca
Incisivo central	--	--	--	--
Incisivo lateral	--	1	2	--
Canino	1	1	--	--
1. ^{er} premolar	--	4	2	--
2. ^{do} premolar	--	--	1	--
1. ^{er} molar	--	4	--	9
2. ^{do} molar	--	--	--	3
3. ^{er} molar	--	1	--	--
Total	1	11	5	12

Fuente: [7]

a) La Fractura Radicular Vertical (FRV) se puede presentar con frecuencia en la práctica clínica como secuela de la excesiva preparación endodóntica del conducto radicular [8, 9] o por la restauración con retenedores intraradiculares incorrectos; Hauelsen, en el 2012, reportó una prevalencia del 3 al 5% en pacientes en edad media [11].

La FRV se presenta como una pérdida de continuidad longitudinal de la raíz, que inicia en la pared interna del conducto radicular y se propaga a través de la dentina hacia la superficie externa. Este daño ocasiona alteraciones del ligamento periodontal, pérdida de tejido óseo y migración apical del epitelio de unión, formando progresivamente bolsa periodontal. Además, de modo concomitante, produce una comunicación entre la pulpa y el periodonto que conlleva a

la posterior formación de procesos inflamatorios en los tejidos de soporte lateral o apical; según la ubicación de la fractura, puede involucrar una superficie proximal o ambas superficies vestibular y lingual (figura 2).

Este tipo de lesiones solo se evidencian cuando el paciente manifiesta alguna sintomatología originada por procesos inflamatorios del tejido periodontal, la cual —en la mayoría de los casos— representa un reto para el clínico identificar y diagnosticar apropiadamente durante la evaluación inicial, puesto que reúne características anatómicas de difícil diagnóstico a nivel radiográfico (figura 3) y clínico. Debido a esto, se hace necesario referir al paciente a una evaluación endodóntica-periodontal o realizar un abordaje quirúrgico exploratorio, con el fin de evidenciar y tratar el problema de manera correctiva [10, 11].

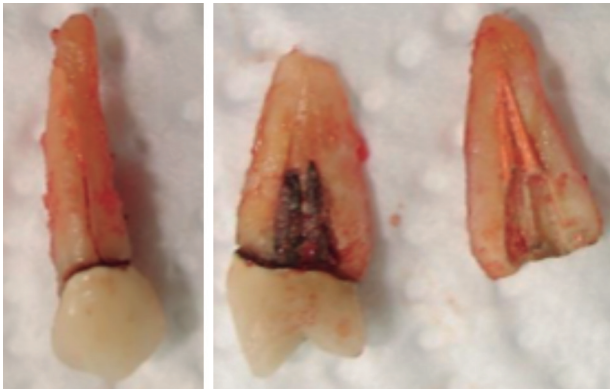


Figura 2. Vista frontal y transversal de líneas de fractura que afectan la pared vestibular y lingual radicular
Fuente: elaboración propia

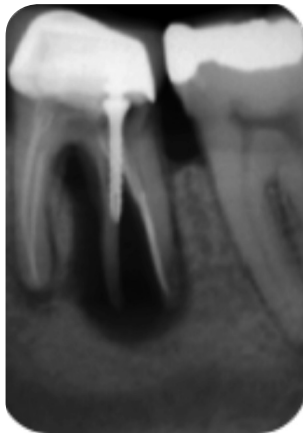


Figura 3. Se evidencia radiográficamente lesión en tejido periodontal asociada a FRV
Fuente: [10]

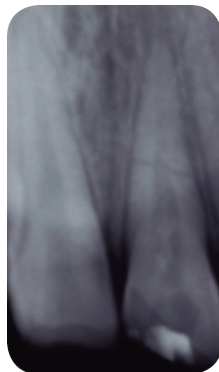
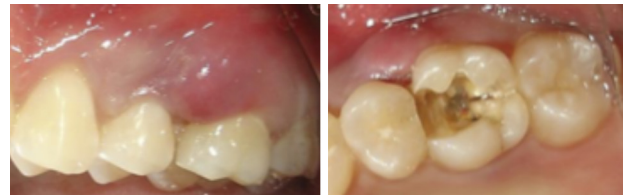

Figura 4. Línea de fractura horizontal en tercio medio
Fuente: [14]

b) Las líneas de fracturas horizontales, que se presentan con mayor incidencia después de algún traumatismo físico, con frecuencia se ubican en la

zona anterior del maxilar. Dichas fracturas aparecen comúnmente en el tercio medio radicular y raramente en el tercio apical (figuras 5 y 6). El principal método de diagnóstico para esta clase de fracturas radiculares es el examen clínico-radiográfico, o al igual que con las líneas de fractura vertical, es necesario recurrir al abordaje exploratorio [12].



a) b)

Figura 5. a) Inflamación gingival en zona interproximal de segundo premolar y primer molar superior izquierdo asociada a línea de fractura horizontal. b) Línea de fractura horizontal en primer molar superior izquierdo causante de la lesión gingival
Fuente: elaboración propia

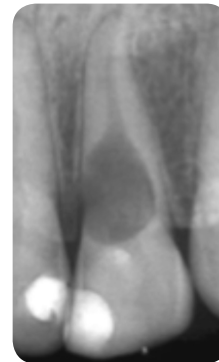

Figura 6. Resorción interna en raíz de incisivo central superior
Fuente: [17].

Resorción radicular

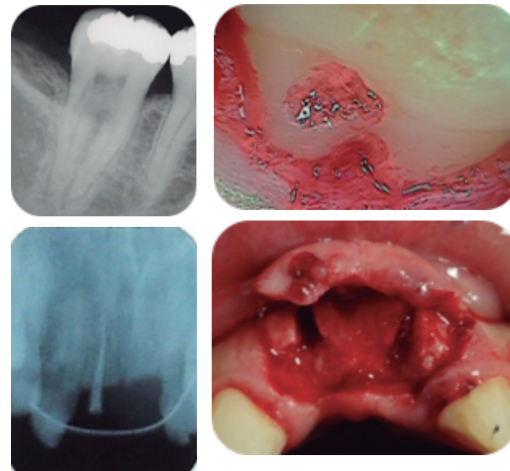
Proceso que cursa con destrucción o lisis del tejido a nivel radicular; puede ser a) interna o b) externa, los cuales presentan factores etiológicos, características y abordaje diferente para su tratamiento. Esta distinción no siempre es clara, en particular si el diagnóstico se basa únicamente en la evaluación clínica o si la lesión es grave y la imagen radiográfica de los canales radiculares se superpone. La causa de la lesión puede ser de origen químico, traumático o consecutivo a tratamientos de ortodoncia, procedimientos quirúrgicos y tratamiento periodontal [13].

a) La resorción radicular interna es una complicación tardía, asociada a procedimientos dentales como pulpotomías, obturaciones que involucran pulpa coronal y poca refrigeración en los procedimientos. Radiográficamente, se caracteriza por una dilatación ovalada en el interior del conducto (figura 6); clínicamente, es asintomática y torna rosada la superficie del diente afectado al producir perforación de la corona, exteriorizando el tejido inflamado y ocasionando dolor. Su incidencia es de dos casos por cada 20 000 dientes, y es más frecuente en mujeres en la tercera y cuarta década de vida [14].

b) La resorción radicular externa o resorción inflamatoria se proyecta desde la zona externa hasta la dentina y puede llegar a comprometer la pulpa (figura 7). Entre sus causas más comunes, se encuentran traumatismos, movimientos ortodóncicos, raspaje y alisado radicular, y blanqueamiento interno para diente no vital. Radiográficamente, se aprecia zona radiolúcida con menor definición que la resorción radicular interna, y clínicamente, el diente afectado está normal, asintomático o puede presentar dolor espontáneo.

En ocasiones, debido al trauma, se produce un proceso de remodelación ósea que resulta en resorción externa, en el cual el diente es gradualmente reemplazado por tejido óseo (figura 7a). La velocidad de la resorción reemplazante depende de la edad y el metabolismo del paciente, de manera que en pacientes entre 8 y 16 años, los dientes afectados pueden mantenerse entre 3 y 7 años, a diferencia de pacientes mayores entre 17 y 39 años, en quienes pueden durar décadas [15].

El manejo clínico de la resorción interna requiere remover el tejido pulpar residual y demanda un apropiado tratamiento endodóntico convencional. Las alternativas de tratamiento para la resorción externa incluyen la medicación intraconducto con hidróxido de calcio o el abordaje quirúrgico [16], a fin de explorar las características de la lesión —entre otros hallazgos (fracturas)—, de realizar el sellado del defecto con biomateriales (MTA) y/o de retirar el material de obturación intraconducto (figura 7b) después de una resorción radicular externa total [17-19].



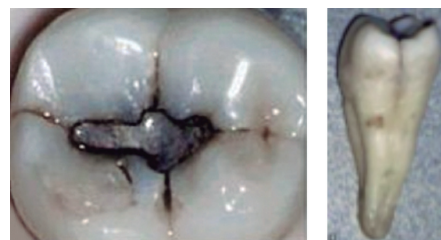
a)

b)

Figura 7. Resorción externa en segundo molar inferior y exploración quirúrgica. **a)** Material de obturación gutapercha en tejido óseo luego de resorción radicular externa por remplazo en incisivos centrales superiores, posterior a trauma dentoalveolar. **b)** Exploración quirúrgica y retiro de material de la zona
Fuente: [15] y elaboración propia

Diente fisurado

Descrito por primera vez por Cameron en 1964 [20], el diente fisurado es un diente vital que presenta fracturas incompletas o fisuras en la dentina que tienden a dirigirse hacia la raíz, comúnmente no tiene caries y puede o no presentar restauraciones o exposición pulpar como tal (figura 8 a y b); su sintomatología es muy variada.



a)

b)

Figura 8. **a)** Aspecto oclusal de segundo molar inferior con material de obturación y caries de menor tamaño en diente fisurado. **b)** Se evidencia fisura en cresta marginal distal de segundo molar inferior después de la exodoncia, se extiende hasta tercio cervical y medio radicular
Fuente: [24]

Debido a que el diente fisurado reúne signos y síntomas confusos, el solo examen clínico-radiográfico no es suficiente. De este modo, métodos de pigmentación con sustancias como yodo o violeta de genciana, transluminación, magnificación de imágenes, microscopia y cirugía exploratoria [21-23], son usados para definir y obtener un diagnóstico visual, y para determinar la presencia, severidad y localización de la fisura. De acuerdo con estudios realizados por Cameron en 1964, Hiatt en 1973 y Calv en 1985, los dientes más afectados frecuentemente son: los segundos molares inferiores, seguidos por los primeros molares superiores, y los primeros molares inferiores [22, 24] (tabla 5).

Tabla 5. Frecuencia de dientes afectados por síndrome de diente fisurado

Diente	Número	%
Segundo molar inferior	17	34
Primer molar inferior	9	18
Tercer molar inferior	1	2
1.º y 2.º premolar inferior	1	2
Primer molar superior	12	24
Segundo molar superior	2	4
Primer premolar superior	6	12
Segundo premolar superior	2	4
Total	50	100

Fuente: adaptado de [50]

Lesión endoperiodontal

La verdadera relación entre la enfermedad periodontal y pulpar fue descrita por primera vez por Simiring y Goldberg en 1964 [25]. La pulpa y el periodonto tienen interrelaciones anatómicas y funcionales embrionarias,

por ello la infección en tejido pulpar puede desencadenar un proceso destructivo del tejido y su potencial inflamatorio puede provocar cambios a nivel periodontal. De igual manera, la afectación del tejido periodontal puede involucrar y provocar daño al tejido pulpar cuando se ha extendido hacia el tercio apical o por comunicación con conductos y canales accesorios del diente (figura 9), ocasionando un problema restaurador-periodontal, o endoperiodontal [25, 26].

La endodoncia, así como la periodoncia, a menudo se consideran entidades separadas, aunque clínicamente están estrechamente relacionadas, lo cual debe influenciar el diagnóstico, pronóstico y tratamiento. No existe duda de que la inflamación o la necrosis del tejido pulpar afecta tejidos periodontales, por lo que se estima que estos problemas causan cerca del 50% de la mortalidad dental [27]. Por consiguiente, el diagnóstico de dichas afecciones es vital para llevar a cabo un acertado tratamiento y mejorar su pronóstico. Teniente y Yáñez proponen la siguiente relación endoperiodontal, en la que indican como opción de tratamiento el abordaje exploratorio quirúrgico en lesiones combinadas (tabla 6) [12].

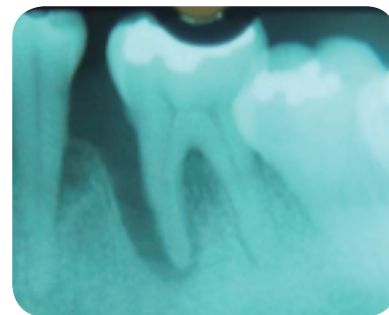

Figura 9. Radiografía que evidencia lesión periodontal primaria con afección endodóntica secundaria en primer molar inferior
Fuente: elaboración propia

Tabla 6. Origen, método diagnóstico y tratamiento de lesiones endoperiodontales

Tipo de lesión	Origen	Método diagnóstico	Tratamiento
Lesión endodóntica primaria	- Enfermedad pulpar no tratada	- Radiológico - Fistulografía - Sondaje (negativo)	- Endodoncia
Lesión endodóntica primaria con afección periodontal secundaria	- Falta de tratamiento endodóntico - Perforaciones, fracturas radiculares	- Radiológico - Historia de la lesión - Sondaje (positivo) y bolsas periodontales	- Endodoncia - Tratamiento periodontal - Colocación de trióxido mineral agregado MTA - Hemisección radicular

Cont.

Lesión periodontal primaria con afección endodóntica secundaria	- Enfermedad periodontal no tratada - Raspaje, alisado radicular o procedimientos quirúrgicos a nivel radicular	- Radiológico - Sondaje (positivo)	- Tratamiento periodontal - Endodoncia - Hemisección radicular
Lesión periodontal primaria	- Afecciones periodontales	- Pruebas pulpares - Presencia de bolsas periodontales	- Tratamiento periodontal
Lesiones combinadas	- Lesión endodóntica - - Bolsa periodontal - Perforación, fractura radicular.	- Radiológico - Cirugía exploratoria	- Endodoncia - Tratamiento periodontal

Fuente: [12]

Caries radicular

Se encuentra frecuentemente asociada a procesos cariosos provenientes de la zona coronal, apical al margen de restauraciones unitarias o en pilares de prótesis fijas desadaptadas, sin tratamiento previo [27, 28], secundaria a exposición radicular provocada por abrasión, movimiento ortodóncico, malposición dental y frenillo traccionante.

Miller describió clínicamente la caries de superficie radicular como caries del cemento y estableció que la condición ocurre únicamente cuando el cemento se expone a causa de recesión gingival o zonas cubiertas por placa bacteriana y cálculo, que suavizan el cemento gradualmente formando excavaciones poco profundas, extendidas sin márgenes definidos, poco similares a las cavidades coronales [29, 30]. La detección de caries y su extensión radicular a través de cirugía exploratoria se dificultan en áreas interproximales; sin embargo, la presencia de grandes restauraciones, fracturas, caries coronales (figura 10) y preparaciones cavitarias profundas pueden dar indicios del tipo de lesión probable y su origen [31].

Como medio terapéutico, la cirugía exploratoria ayuda a determinar el pronóstico y la realización del tratamiento definitivo en un sola sesión, útil para una menor manipulación de tejidos y un menor grado de afectación al bienestar del paciente, proporcionando un ambiente favorable para una futura adhesión de tejido conectivo y tejido epitelial, incluso sobre materiales de restauración como son los ionómeros de vidrio [32].

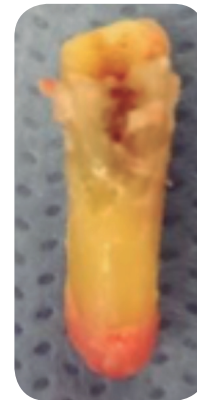

Figura 10. Caries coronal que se extiende hacia el tercio cervical y medio radicular del primer premolar inferior

Fuente: elaboración propia

Defectos óseos periodontales

La destrucción periodontal de sitios específicos puede complicar a largo plazo el pronóstico dental, según la clasificación de Goldman [35] y Cohen [24] en 1958. Los defectos óseos pueden ser: 1) supraóseos, en los que la base de la bolsa se localiza en sentido coronal con respecto a la cresta alveolar, y 2) infraóseos, con localización apical de la base de la bolsa con respecto a la cresta alveolar residual. A su vez, pueden ser defectos intraóseos o cráteres: los primeros afectan principalmente a un diente, mientras que en los segundos el defecto compromete las dos raíces vecinas en un grado semejante.

Los defectos intraóseos se diferencian según morfología de acuerdo con las paredes óseas residuales [33, 34], como clasificación primaria, ancho del defecto y en términos de su extensión topográfica en torno al diente; por lo tanto, su correcto diagnóstico representa un desafío clínico importante y se establece mediante la combinación de la información clínica-radiográfica, el conocimiento preciso de la anatomía radicular y sus variaciones. La comparación específica permite que el operador formule la presunción calificada de la arquitectura ósea verdadera, cuya morfología exacta, sin embargo, solo puede ser establecida después de realizar elevación de colgajos en el abordaje quirúrgico exploratorio [35] (figuras 11 y 12).

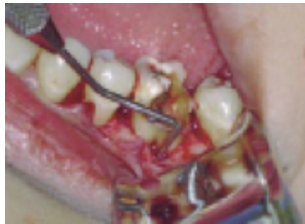

Figura 11. Cirugía exploratoria donde se evidencia un defecto periodontal
Fuente: [12]

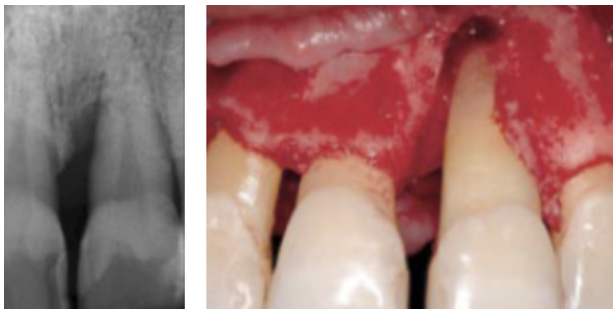


Figura 12. a) Radiografía preoperatoria, defecto infraóseo profundo en zona mesial de incisivo central superior izquierdo. b) Configuración del defecto óseo luego de retirar el tejido de degranulación
Fuente: [28]

Proyecciones de esmalte y surcos de desarrollo

Las extensiones de esmalte consisten en un rasgo morfológico definido por el contorno cervical de la corona

a través de la unión amelocementaria, asociadas con las bifurcaciones radiculares y los surcos de desarrollo pronunciados. El esmalte ectópico o no ubicado sobre la corona dental es originado por ameloblastos diferenciados en la capa interna de la vaina epitelial de Hertwig, que induce a su vez la diferenciación de los odontoblastos radiculares [36].

Las proyecciones de esmalte se encuentran presentes en el 90% de las furcas que presentan compromiso periodontal, ya que afectan la inserción de fibras periodontales. Attar y Mangesh, en su estudio del 2009, detectaron correlación positiva entre la prevalencia de las proyecciones de esmalte (figura 13), y la pérdida de inserción periodontal con compromiso de furca en molares inferiores [37]. El surco de desarrollo, en especial el palatorradicular, suele afectar a los incisivos superiores en un 93,8% a los incisivos laterales [38], aunque también se ha descrito en incisivos inferiores y se extiende en grado variable en dirección apical.

Prichard, en 1965, estableció que los surcos palatinos eran un factor de predisposición para destrucción periodontal localizada [39], al considerar clínicamente las proyecciones o espolones adamantinos y los surcos de desarrollo que influyen directamente en la manera como las fibras del ligamento periodontal se insertan en el cemento. Así, entre más apical sea su extensión, más apical será la inserción epitelial, lo que favorecerá la acumulación de placa bacteriana y la formación de bolsas periodontales, precursoras de enfermedad periodontal [40] (figura 14 a y b). El abordaje quirúrgico exploratorio permite identificar ubicación del surco de desarrollo, extensión, afectación del periodonto y estructuras adyacentes, así como establecer si es o no factible la realización de tratamiento para favorecer el pronóstico de la zona afectada.

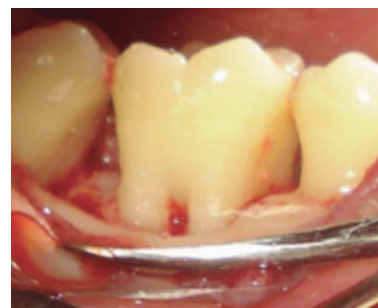

Figura 13. Proyección cervical de esmalte en molar inferior
Fuente: [37]

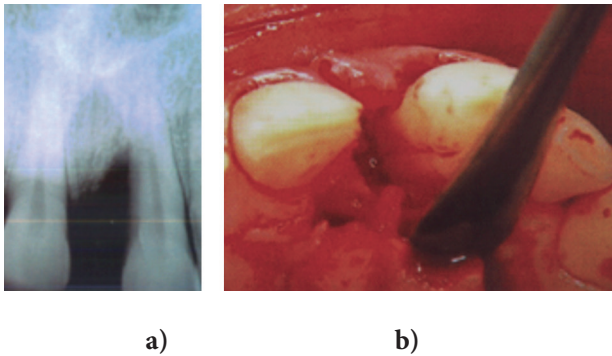


Figura 14. a) Defecto óseo radiográfico a nivel mesial de diente 21. b) Abordaje exploratorio muestra surco palatrorradicular que se extiende hasta el ápice con defecto óseo de dos paredes
Fuente: [51]

Defectos óseos apicales periimplantares

El término “periimplantitis” fue introducido en 1980, para describir los procesos inflamatorios destructivos que afectan tejidos duros y blandos alrededor de implantes oseointegrados, y que llevan gradualmente a la pérdida ósea periimplantar [41, 42]. Este tipo de pérdida ósea ha sido atribuido, por lo general, a diferentes factores etiológicos que incluyen desde técnicas quirúrgicas inadecuadas, falta de oseointegración, carga prematura y procesos infecciosos, hasta la sobrecarga biomecánica [43]. Su aparición requiere un diagnóstico y un tratamiento precoces para evitar así el fracaso del implante.

La periimplantitis retrógrada se manifiesta como una lesión osteolítica (radiolúcida) que aparece en la región apical de los implantes dentales, mientras la porción coronal del implante sigue oseointegrada normalmente (figura 15). Esta patología puede desarrollarse en estadios tempranos tras la inserción de los implantes o incluso años después; su incidencia oscila entre < 1 y 9,9%, y puede encontrarse asociada a dientes vecinos con tratamientos previos de endodoncia o patología apical activa, y a fijación de implantes en alveolos posexodoncia de dientes con patología periapical o fracaso endodóntico [44, 45].

La comprobación de la adecuada posición de los implantes colocados a una distancia apropiada de los dientes vecinos, así como su correspondiente estabilidad, y la verificación de que no haya fracaso de la oseointegración mediante las respectivas ayudas diagnósticas radiográficas, tomográficas y de examen clínico, nos ayudarán a realizar un buen diagnóstico de la periimplantitis apical [46, 47]. De igual manera, su correcta conducta terapéutica guiada por el abordaje quirúrgico adecuado de la zona permite la visualización

y extensión del defecto óseo a tratar (figura 15b), ya sea por medio de terapia regenerativa con injertos óseos y membranas colágenas reabsorbibles o por resección apical o total del implante [48].

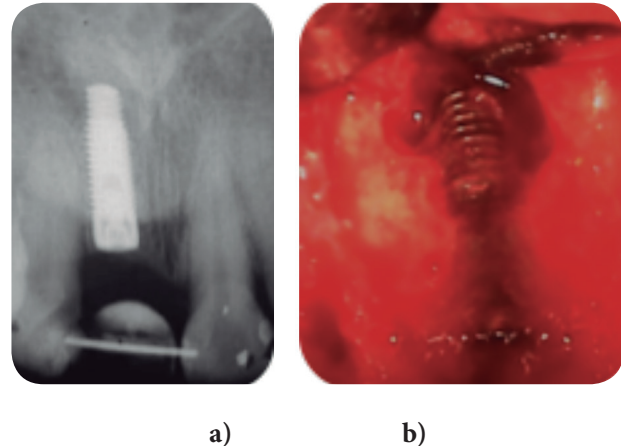


Figura 15. a) Zona radiolúcida periapical en implante dental que reemplaza incisivo central superior. b) Defecto en tabla ósea vestibular durante abordaje quirúrgico en zona apical de implante que reemplaza incisivo central superior
Fuente: elaboración propia

Detección de aditamentos ortodóncicos subgingivales

La periodontitis inducida por elásticos se ha reportado desde 1870. Ha sido asociada a movimientos dentales menores en dientes anteriores y posteriores, como método terapéutico [49] por medio de bandas elásticas para producir la extrusión o exfoliación dental intencional. Cuando la banda elástica permanece inadvertidamente alrededor del diente, el movimiento hacia apical condiciona la destrucción periodontal y, en consecuencia, ocasiona aparición y cambios inflamatorios en los tejidos de soporte (figura 16).

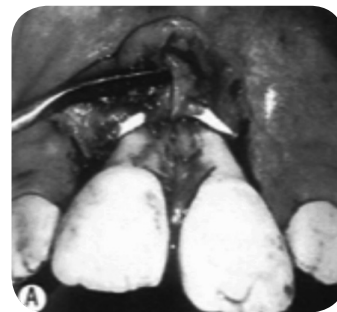

Figura 16. Banda elástica de ortodoncia desplazada subgingivalmente
Fuente: [50]

Teniendo en cuenta que el material de los elásticos usados en odontología son radiográficamente radiolúcidos y complican el diagnóstico en zonas que presentan defectos óseos en forma de arco, y que después de recibir tratamiento periodontal no presentan mínima respuesta, se justifica —al igual que con otras situaciones— la exploración periodontal quirúrgica de la zona [50].

Conclusión

La literatura sobre cirugía periodontal exploratoria aún es limitada; los reportes únicamente se encaminan a casos clínicos y a relatos de experiencias de la práctica clínica diaria. El diagnóstico es vital para llevar a cabo un acertado tratamiento y mejorar el pronóstico; el examen clínico y el radiográfico son ayudas de gran importancia para comprender la situación del individuo, pero no siempre son suficientes. Es aquí donde la pericia y la experiencia del clínico entran en juego para buscar el órgano dental afectado y el origen de la lesión.

El presente artículo reúne ciertas características, indicaciones, situaciones y factores a tener en cuenta que pueden ser susceptibles a este tipo de procedimiento, puesto que plantea la exploración quirúrgica como una herramienta disponible que permite obtener datos certeros de la situación a tratar, dada su influencia sobre la viabilidad del propio diente o la estructura implantar.

Referencias

- [1] Echavarría J, Carrión J. Manual SEPA de periodoncia y terapéutica de implantes. Fundamentos y guía práctica. Madrid: Editorial Médica Panamericana; 2005.
- [2] Dibart S. Practical Advanced Periodontal Surgery. Oxford: Blackwell Munksgaard Publishing Professional; 2007.
- [3] American Academy of Periodontology. Comprehensive Periodontal Therapy: A Statement by the American Academy of Periodontology. J Periodontol. 2011;82(7):943-8.
- [4] Dentino A, Lee S, Mailhot J, Hefti A. Principles of Periodontology. Periodontol 2000. 2013;61(1):16-53.
- [5] Botero J, Bedoya J. Determinantes del diagnóstico periodontal. Revisión bibliográfica. Rev Clin Periodoncia Implantol Rehab Oral. 2010;3(2):94-9.
- [6] Lindhe J, Karring T, Lang N. Clinical Periodontology and Implant Dentistry. 4.ª ed. Oxford: Blackwell Munksgaard; 2003.
- [7] Zmener O, Luberti R. Evaluación radiográfica de 80 casos de perforación radicular. Endodoncia. 2009;27(2):68-74.
- [8] Ojeda C. Perforaciones radiculares: una revisión. Ustasalud Odontología. 2004;3:92-9.
- [9] Camacho A. Diagnóstico y posible etiología de las fracturas radiculares. Rev Odontol. 2012;14(38):53-9.
- [10] Colleagues for Excellence. Cracking the Cracked Tooth Code: Detection and Treatment of Various Longitudinal Tooth Fractures. Chicago: American Association of Endodontics; 2008.
- [11] Hauelsen H, Gartner K, Kaiser L, Trohorsch D, Heide-mann D. Vertical Root Fracture: Prevalence, Etiology, and Diagnosis. Quintessence. 2012;63(7):873-80.
- [12] Teniente O, Yáñez I. Relación endoperiodontal: diagnóstico, tratamiento y pronóstico. Rev Mex Odon Clín. 2008;2(2):22-4.
- [13] Schorlaly B. Periodontitis. En: Periodontal Diseases: Advances in Research and Treatment. Atlanta: Scholarly; 2012.
- [14] Flores L. Fractura radicular horizontal en tercio medio con un tratamiento inadecuado. Cient Dent. 2008;5(2):141-58.
- [15] Rodrigo L. Root Resorption in the Furcation Area: A Differential Diagnostic consideration. J Periodontol. 2010;81(11):1698-702.
- [16] Meng H. Periodontic-Endodontic Lesions. Ann Periodontol. 1999;4(1):84-9.
- [17] Llarena C. Resorciones radiculares, tipos, causas y manejo. Gaceta Dental. 2013;247:114-28.
- [18] Araque L, Miranda S. Root and Crown Replacing Resorption in a Reimplanted Tooth. Case Report. Rev Od Los Andes. 2006;1(2):38-46.
- [19] Molven O. Non-Penetrable Root Canals as Assessed by a Standardized Instrumentation Procedure. Oral Surg Oral Med Oral Pathol. 1973;35(2):232-7.
- [20] Cameron C. Cracked Tooth Syndrome. JADA. 1964;97:405-11.
- [21] Udoye CI, Jafarzadeh H. Cracked Tooth Syndrome: Characteristics and Distribution among Adults in a Nigerian Teaching Hospital. J Endod. 2009;35(3):334-6.
- [22] Andreína N. El síndrome del diente fisurado: etiología, diagnóstico y tratamiento [trabajo de grado]. [Caracas]: Endodoncia Carlos Bóveda Z; 2000. Disponible en: <http://www.carlosboveda.com/Odontologosfolder/odontoinvitadoold/odontoinvitado5.htm>

- [23] Mathew S, Boopathi T, Chalakuzhiyil A, Sivakumar K, Kumaravadiel K, Das A. Diagnosis of Cracked Tooth Syndrome. *J Pharma Bioallied Sci.* 2012;4(2):242-4.
- [24] Hartwell G, Berman L. Diagnóstico. En: Cohen S. *Vías de la pulpa.* 10.^a ed. Madrid: Elsevier; 2011. p. 239.
- [25] American Dental Association. Do you Have a Cracked Tooth? *J Am Dent Assoc.* 2013;134(4):530-1.
- [26] Singh P. Endo-Perio Dilemma: A Brief Review. *Dent Res J.* 2011;8(1):39-47.
- [27] Goldstein M, Nasatzky E, Goultschin J, Boyan B, Schwartz Z. Coverage of Previously Carious Roots is as Predictable a Procedure as Coverage of Intact Roots. *J Periodontol.* 2002;73(12):1419-26.
- [28] Ghezzi C, Virzi M, Schupbach P, Broccaioli A, Simion M. Treatment of Combined Endodontic-Periodontic Lesions. Using Guided Tissue Regeneration: Clinical Case and Histology. *Int J Periodontics Restorative Dent.* 2012;32(4):433-9.
- [29] Dragoo M. Resin-Ionomer and Hybrid-Ionomer Cements: Part I. Comparison of Three Materials for the Treatment of Subgingival Root Lesions. *Int J Periodontics Restorative Dent.* 1996;16(6):594-601.
- [30] Peeran S, Madhumala T, Khaled A, Marei M. Endo-Perio Lesions. *International Journal of Scientific & Technology Research.* 2013;2(5):268-74.
- [31] Jordan H, Sumney D. Root Surface Caries: Review of the Literature and Significance of the Problem. *J Periodontol.* 1973;44(3):158-64.
- [32] Dragoo M. Resin-Ionomer and Hybrid-Ionomer Cements: Part II. Human, Clinical and Histologic Wound Healing Responses in Specific Periodontal Lesions. *Int J Periodontics Restorative Dent.* 1997;17(1):75-87.
- [33] Barbieri G, Vignoletti F, Barbieri G, Costa L, Cabello G. Pronóstico de un diente. Revisión de la literatura y propuesta de clasificación. *Revista P&O.* 2012;22(4):301-19.
- [34] Niklaus P. Lang. Focus on Intrabony Defects: Conservative Therapy. *Periodontol 2000.* 2000;22(1):51-8.
- [35] Goldman H. A Rationale for the Treatment of the Infrabony Pocket; One Method of Treatment, Subgingival Curettage. *J Periodontol.* 1949;20(3):83-91.
- [36] Soto J, Moreno S, Moreno F. Antropología dental y periodoncia: relación entre los rasgos morfológicos dentales y la enfermedad periodontal. *Acta Odontol Venez.* 2010;48(3).
- [37] Attar N, Mangesh B. Bilateral Cervicoenamel Projection and its Management: A Case Report with Lingual Involvement. *J Indian Soc Periodontol.* 2009;13(3):168-71.
- [38] Magaña R, Padilla S. Prevalencia del surco de desarrollo en incisivos superiores permanentes y su vinculación con problemas pulpares y periodontales. *Revista ADM.* 2007;64(1):15-24.
- [39] Andreana S. A Combined Approach for Treatment of Developmental Groove Associated Periodontol Defect. A Case Report. *J Periodontol.* 1998;69(5):601-7.
- [40] Kozlovsky A, Tal H, Yechezkiely N, Mozes O. Facial Radicular Groove in a Maxillary Central Incisor: A Case Report. *J Periodontol.* 1988;59(9):615-7.
- [41] Mombelli A. Microbiology and Antimicrobial Therapy of Peri-Implantitis. *Periodontol 2000.* 2002;28(1):177-89.
- [42] Blanco J, Aguirre L, Ortiz J, Velilla J, Guinea E, García E. Periimplantitis: etiología, clínica y tratamiento. Revisión de la literatura. *Periodoncia.* 2000;10(3):175-86.
- [43] Renvert S, Polyzois I, Maquire R. Re-oseointegration on Previously Contaminated Surfaces: A Systematic Review. *Clinical Oral Impl Res.* 2009;20(supl 4):216-27.
- [44] Rodríguez L, Velasco V, Castellanos L, Gonzales M, Lopez F, Segura J. Endodontic-Implant Pathology: Concept, Types, Diagnosis, Treatment, and Prevention. *Av Periodontol Implantol.* 2013;25(2):83-90.
- [45] Quirynen M, Volgels R, Alsaadi T, Naert I, Jacobs R, Van Steenberghe D. Predisposing Conditions for Retrograde Peri-Implantitis, and Treatment Suggestions. *Clin Oral Impl Res.* 2005;16(5):599-608.
- [46] Tozum T, Sencimen M, Ortakoglu K, Ozdemir A, Aydin O, Keles M. Diagnosis and Treatment of a Large Periapical Implant Lesion Associated with Adjacent Natural Tooth. *Oral Surg Oral Med Oral Pathol Oral Radiol Endod.* 2006;101(6):e132-8.
- [47] Tamika N, Thompson S, Shilpa K, Monish B. Management of Retrograde Peri-Implantitis by Apical Resection and Guided Bone Regeneration in Adjacent Maxillary Implants. *J Periodontol.* 2012;2(4):250-5.
- [48] Lang N, Mombelli A, Tonetti M, Bragger U, Hammerle CH. Clinical Trials on Therapies for Peri-Implant Infections. *Ann Periodontol.* 1997;2(1):343-56.
- [49] Zager N, Barnett M. Severe Bone Loss in a Child Initiated by Multiple Orthodontic Rubber Bands: Case Report. *J Periodontol.* 1974;45(9):701-5.
- [50] Marino V, Fry H, Beherents R. Severe Localized Destruction of the Periodontium Secondary to Subgingival Displacement of an Elastic Band. Report of a Case. *J Periodontol.* 1958;59(7):472-77.